Sechzehn Fälle von verschleppter Querlage und ihre Behandlung in der Universitäts-Frauen-Klinik zu München.

Inaugural-Dissertation

zur Erlangung der Doktorwürde in der gesamten Medizin.

Verfasst und einer

Hohen medizinischen Fakultät

der Kgl. Bayr. Ludwigs-Maximilians-Universität zu München

vorgelegt von

Theodor Morell.

Strassburg i. E.
Druckerei der Strassburger Neuesten Nachrichten A.-G.
1913.

Sechzehn Fälle von verschleppter Querlage und ihre Behandlung in der Universitäts-Frauen-Klinik zu München.

Inaugural-Dissertation

zur Erlangung der Doktorwürde in der gesamten Medizin.

Verfasst und einer

Hohen medizinischen Fakultät

der Kgl. Bayr. Ludwigs-Maximilians-Universität zu München

vorgelegt von

Theodor Morell.

ACAD.
LUGD.BAT.
BIBL.

Strassburg i. E.
Druckerei der Strassburger Neuesten Nachrichten A.-G.
1913.

Digitized by the Internet Archive
in 2026

https://archive.org/details/IA41548308_0125

Inhaltsverzeichnis.

Seite

I. Begriff der verschleppten Querlage 5
II. Wie kommt es zur v. Q.? 5
III. Welche Gefahren bietet die v. Q.? 7
IV. Diagnose der v. Q. 8
V. Behandlung der v. Q. 9
Allgemeine Betrachtung 9
1. Teil. Die Dekapitation bei v. Q. (9 Fälle) 10
2. Teil. Unmöglichkeit der Dekapitation 28
Evisceration mit nachfolgender Dekapitation (3 Fälle) 28
Evisceration mit anschliessender Extraktion (2 Fälle) 32
3. Teil. Die Dissectio foetus bei v. Q. (1 Fall) 34
4. Teil. Die Sectio caesarea bei v. Q. (1 Fall) 36
5. Teil. Schlussbetrachtung 38
1. Zur v. Q. als solcher 38
2. Zur Behandlung der v. Q. 41

I. Begriff der verschleppten Querlage.

Eine Querlage, bei der durch irgendwelche Umstände der günstige Moment der Wendung versäumt wurde und es infolgedessen zu einer derartigen Einkeilung kommt, dass jeglicher Wendungsversuch unmöglich ist, nennen wir eine verschl. Querlage.

II. Wie kommt es zur verschleppten Querlage?

Wenn die Wehen die Rectificierung der Kindeslage, d. h. die Umwandlung der Schieflage in eine Geradlage, nicht herbeiführen können, so wird das Kind in seiner Schräglage immer tiefer getrieben, bis Kopf und Steiss den Beckenschaufeln aufliegen. Der über dem Beckeneingang befindliche Rumpf kann, soweit es die Biegsamkeit der Wirbelsäule erlaubt, ungehindert tiefer treten. Ihre grösste Beweglichkeit besitzt die Wirbelsäule in ihrem Halsteile. Aus diesem Grunde und auch noch deshalb, weil meistenteils das obere Rumpfende von vornherein tiefer steht, wird gewöhnlich die eine Schulter in den anfangs leeren Beckeneingang getrieben. In der Halswirbelsäule geht jetzt eine Lateralflexion vor sich, so dass der Kopf immer näher der oberen Schulter zu liegen kommt. Währenddessen gleitet (v. Winckel) in ungef. der Hälfte der Fälle

der nach unten liegende Arm auf den inneren Muttermund, bezw. bis in die Scheide herab, in etwa 1/10 der Fälle die Nabelschnur und auf 350 Fälle 15 mal der obere Arm.

Ein wesentlicher Faktor bei der Fixation des Kindes ist der vorzeitige Abgang des Fruchtwassers. Bei der Gradlage übt während der Wehe der vorliegende Teil durch sein festes Anpressen an den inneren Muttermund und die Cervix eine Ventilwirkung aus, die es nicht zum vorzeitigen Blasensprung kommen lässt, oder wenn die Blase gesprungen ist, den vollständigen Abfluss des Fruchtwassers verhindert. Bei der Querlage dagegen setzt sich der ganze Inhaltsdruck der Uterushöhle in ungeschwächter Kraft auf die Fruchtblase fort, welch letztere sich durch das Orific. uteri internum in die Cervix vordrängt und dann zerreisst, bevor die Verstreichung des M. m. erfolgt ist.

Die Wehen können nun entweder ungeschwächt fortdauern oder sie werden bald stark abgeschwächt; letzteres ist besonders dann der Fall, wenn das Frankenhäusersche Cervicalganglion, durch dessen Kompression bei normalen Geburten die Wehen verstärkt werden, nicht gepresst wird. Es kann daher nach dem Blasensprung eine längere Zeit selten von Wehen unterbrochener Ruhe des Uterus folgen. Das Fruchtwasser wird bald nach dem Blasensprung durch die noch leicht bestehenden Wehen und die Bauchpresse vollständig ausgetrieben, und der Uterus schmiegt sich, vorerst ohne stärkere Spannung, dem kindlichen Körper an, so dass selbst äusserlich dessen Konturen ziemlich getreu nachgeahmt werden. Von Zweifel wird dieser Zustand als «Appositio passiva« (schlaffes Anschmiegen der Gebärmutter) bezeichnet; der frühere Ausdruck »passive Kontraktion» des Uterus ist weniger passend.

Das schlaffe Anschmiegen an sich ist noch nicht gefährlich, aber durch die Wehen, die auf die Dauer nie ganz ausbleiben, kehrt der Uterus nicht jedesmal in seinen ursprünglichen Zustand zurück, sondern kommt in einen immer mehr erhöhten Spannungszustand; die Einschnürungen des kindl. Körpers werden immer stärker, die

Uteruswände werden immer unnachgiebiger und schliesslich bleibt die Muskulatur in einem anhaltenden Zustand der Kontraktion.

Dauern hingegen die Wehen auch nach dem Blasensprung noch weiter an, so werden sie jetzt zumeist immer heftiger, das Fruchtwasser wird in kürzester Frist gänzlich ausgetrieben und der Uterus legt sich, wie ein Handschuh den Fingern, dem kindlichen Körper fest an. Der Endzustand ist also der gleiche wie oben, nur dass hier die Einschnürung in sehr kurzer Zeit, manchmal in wenigen Stunden, erfolgt.

Der Muttermund kollabiert nach dem Blasensprung wieder, selbst wenn er vorher vollständig verstrichen war.

Wenn jetzt keine Kunsthilfe eintritt, wird die Prognose mit jeder Wehe schlechter und ist schliesslich fast absolut tödlich für Mutter und Kind; denn eine Geburt conduplicato corpore gehört zu den allergrössten Seltenheiten, und es kann daher darauf keine Hoffnung gesetzt werden.

III. Welche Gefahren bietet die verschleppte Querlage?

Der Ausgang der verschleppten Querlage ohne Kunsthilfe ist immer der Tod von Mutter und Kind. Er kann in zweierlei Weise zustande kommen:

I. durch Ruptur,

II. bei langer Geburtsdauer und schlechten Wehen durch Sepsis.

Vordem es zur Ruptur kommt, vollziehen sich an dem Uterus einige mechanische Umwandlungen. Die Gebärmuskulatur geht allmählich in einen chronischen Krampfzustand, den Tetanus uteri, über; denn der Uterus wird durch die ständigen Versuche, seinen Inhalt auszustossen, in hochgradigsten Reizzustand versetzt und schliesst den kindlichen Teil immer fester ein. Aber auch

künstlich kann der Tetanus uteri hervorgerufen werden sowohl durch brüske und ungeschickte Wendungsversuche, als durch Darreichung von Secale cornutum.

Kann die an manchen Teilen papierdünn ausgezogene Uteruswandung den Druck neuer Wehen nicht mehr aushalten, so erfolgt eine Ruptur, die ohne entsprechende Behandlung in allen Fällen zum Tode der Mutter führt.

Kommt es hingegen wegen sekundärer Wehenschwäche oder Uterusерschlaffung nicht zur Ruptur, so droht eine andere, nicht minder grosse Gefahr: die Infektion.

Denn durch die breite Zugänglichkeit des Geburtskanals, aus dem manchmal der Arm bis zur Vulva hervorhängt, ist für eine solche offene Tür gelassen. Erhöht wird diese Gefahr der Mikrobieneinwanderung durch die lange Geburtsdauer, und das zumeist oftmalige Untersuchen. Tritt auch jetzt noch keine künstliche Entbindung ein mit nachfolgender gründlicher Desinfektion, so gelangen die Bakterien von dem Uterus aus in die Blutwege und der Tod infolge einer allgemeinen Septicopyämie ist die Folge. Dringen Fäulniserreger ein, so kommt es bald zur putriden Zersetzung; der Uterus wird von Gasen aufgebläht und die Frauen gehen an einer Intoxikation zugrunde, die verursacht wird durch die Resorption von Ptomainen.

IV. Diagnose der verschleppten Querlage.

Die Blase ist meist schon länger als 24 Stunden gesprungen, die Zeichen der Kollumdehnung sind deutlich ausgeprägt, der Uterus bleibt auch in tiefer Narkose fest um die Frucht gespannt und die Schulter lässt sich auch bei vorsichtigem Drucke nicht zur Ausweichung bringen. Oft ist auch übelriechender Ausfluss vorhanden. Liegt ein Arm vor, so ist dieser meistens ödematös. In den häufigsten Fällen ist das Kind tot.

V. Behandlung der verschleppten Querlage.

Allgemeine Betrachtung.

Um bei der verschleppten Querlage die Geburt zu Ende zu führen, bleiben uns nur wenige Wege offen. Den kindlichen Körper (auch bei lebendem Kinde) durch einfache Wendung hervorzuleiten, darf wegen der damit verbundenen höchsten Lebensgefahr für die Mutter nicht einmal versucht werden. Das Hindernis liegt im Raummangel des kontrahierten Uterus und der zu sehr gedehnten Cervix. Als Angriffspunkt bei der Operation ist nur der vorliegende Teil des Kindeskörpers zulässig, den man weder allzusehr hinauf, noch nach der Seite bewegen darf, weil dabei gerade diejenigen Partien des Uterus gespannt werden würden, die ohnedies durch das Anliegen am Kindeskörper bereits überdehnt und einem Riss am meisten ausgesetzt sind. Wollte man stark nach abwärts ziehen, was ohnehin ja meist zwecklos wäre, so würden dieselben Gefahren drohen, da dann die beiden Endpunkte des Körpers, der aufliegende Kopf und der Steiss, gegen die gefährdete Uterinwand gepresst würden. Es bleiben uns daher nur zwei Wege übrig, um die Geburt durch die natürlichen Wege auszuführen: entweder wir zerlegen den kindlichen Körper derart in zwei Teile, dass wir die einzelnen Teile, ohne den Uterus zu dehnen, nach aussen führen können, oder wir ermöglichen es, den Kindeskörper zusammenzuklappen und ihn so, in der Längsachse verkürzt, herauszubewegen. Es stehen also die Dekapitation und die Embryotomie zur Verfügung. Die Sectio caesarea ist nur bei ganz besonderer, später noch zu erörternder Indikation in Berücksichtigung zu ziehen.

I. Teil.

Die Dekapitation bei verschleppter Querlage.

Die Dekapitation ist entschieden der rationellere Weg zur Beendigung der Geburt; dass er nicht schon früher mit genügender Entschiedenheit betreten wurde, liegt in der sentimentalen Anschauung begründet, dass die Integrität des Kindeskörpers bis zur äussersten Grenze der Möglichkeit gewahrt werden müsse. —

Das Leben der Frau, die ja noch weiterhin Kinder gebären kann, ist weit höher einzuschätzen als das in diesem Falle ohnehin sehr zweifelhafte Leben des Kindes.

Dass weiterhin der Vorwurf erhoben wurde, die hervorstehenden Knochenenden, welche man durch quere Durchtrennung des Kindeskörpers jedes Mal zu schaffen gezwungen ist, könnten die Geburtswege verletzen, trifft hauptsächlich die Dissectio foetus, nicht aber die Dekapitation, bei der man dem genannten Übelstand ja insofern teilweise abhilft, dass man die quere Durchtrennung eben dort vornimmt, wo man nur einen Knochenstumpf bloslegt, d. h. nur die Halswirbelsäule durchschneidet.

Schliesslich scheute man früher die Dekapitation bei verschleppter Querlage wegen der Unzulänglichkeit der Instrumente.

Wir haben im ganzen viererlei Instrumente zur Dekapitation. 1. Messer, 2. Scheren, 3. Haken, 4. Ecraseure und Schnürsägen. —

Durch die Messer und Scheren, die heute kaum mehr angewandt werden, waren Operateur und Kreissende in sehr hohem Masse gefährdet, und kleine Verletzungen hatten durch den oft bestehenden stinkenden Ausfluss der Uterushöhle den Tod im Gefolge. — Das Wesentliche war also damals schon wie bis in die jetzige Zeit hin die Erfindung eines Instrumentes, das beiden Anforderungen, den Operateur sowohl wie Kreissende in gleicher Weise

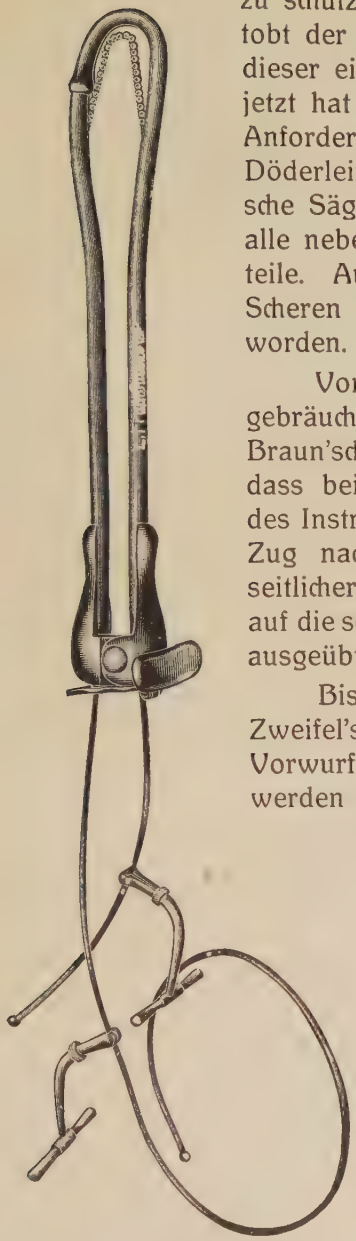

zu schützen, gerecht wird. Schon lange tobt der Streit über die Verwertbarkeit dieser einzelnen Instrumente, und erst jetzt hat man eines gefunden, das allen Anforderungen gerecht wird: Die von Döderlein modifizierte Ribemont-Bong'sche Säge. — Denn die übrigen haben alle neben ihren Vorteilen grosse Nachteile. Auf die Fehler der Messer und Scheren ist schon früher eingegangen worden.

Von den in der letzten Zeit noch gebräuchlichen Instrumenten hat der Braun'sche Schlüsselhaken den Nachteil, dass bei den drehenden Bewegungen des Instrumentes immerhin ein gewisser Zug nach abwärts und hierdurch ein seitlicher Druck des kindlichen Körpers auf die schon gefährdete Uteruswandung ausgeübt werden muss.

Bis zum gewissen Grade ist dem Zweifel'schen Trachelorhektor der gleiche Vorwurf zu machen. Alle diese Mängel werden durch das **Ribemont-Bong-Döderlein'sche Instrument** beseitigt. Seine Geschichte ist kurz folgende: Der Kölner Frauenarzt Bong fand 1898 im Katalog von Collin ein von dem Franzosen Ribemont angegebenes Instrument, bei dem eine starke mit Draht umwundene Hanfschnur zur Trennung des Kopfes vom Rumpfe angewandt wurde. Er modifizierte das Instrument nun in

seinem Sinne. Das Instrument besteht aus zwei Teilen. Der grössere Teil, welcher durch eine unten befindliche etwas zur Seite abstehende Schraube festgehalten wird, hat die Form eines stumpfen Hakens. Der zweite, gerade Teil des Instrumentes legt sich dem ersten feste an. Die beiden Stücke sind hohl und in ihren oberen Teilen nach innen zu von einem Schlitz durchbrochen. Die Höhle ist zur Aufnahme eines Mandrins bestimmt, der sich infolge entsprechender Länge (86 cm) ganz durch den ersten und zweiten, miteinander verbundenen Teil schieben lässt. Der obere Teil des Mandrins, der in den gebogenen hakenförmigen Teil des Instrumentes zu liegen kommt, besteht zum Teil aus einem festen Stabe, mit dessen Hilfe man den biegsamen Teil, der aus zwei aufeinanderliegenden dünnen, 7 mm breiten, stark biegsamen Stahlbändern besteht, leicht auch durch die stärkere gebogene Partie des Instrumentes drücken kann. Am unteren Ende des Mandrins befindet sich ein kleiner Haken zur Aufnahme der Gigli'schen Drahtsäge. — Mit Hilfe des Mandrins wird letztere durchgezogen und an ihren Enden Handgriffe befestigt. Voraussetzung für die Anwendung ist natürlich die Erreichbarkeit des Halses. Das Einführen und Aneinandersetzen des Instrumentes bietet keine Schwierigkeiten, auch die Einführung des Mandrins, und das Durchziehen der Drahtsäge können ohne grosse Mühe ausgeführt werden. Sind die Handgriffe an der Säge befestigt, so lässt man eine assistierende Person das Instrument stark nach unten abwärts ziehen und beginnt mit dem Sägen. Dabei tritt die Säge oben durch den Schlitz herunter auf den Hals des Kindes und durchtrennt ihn, ohne auf die seitlichen Partien einen Druck auszuüben, wie es beim Braun'schen Haken der Fall ist. Ist Armvorfall vorhanden, so lässt man, wenn man ein Missverhältnis zwischen mütterlichem Becken und Grösse des kindlichen Kopfes befürchtet, den Arm stark nach der Kopfseite ziehen, das Instrument dagegen nach der entgegengesetzten Richtung nach unten und sägt hierauf so,

dass man in der Achselhöhle des Kindes herauskommt. Der an dem Kopf gelassene Arm dient dann bei der Extraktion als gute Handhabe. —

Befürchtet man obiges nicht, so kann man mit Hilfe der Wendungsschlinge den Arm stark nach der dem Kopf entgegengesetzten Seite ziehen lassen und durchsägt dann nur die Halswirbelsäule.

Eine Verletzung der Mutter ist hierbei gänzlich ausgeschlossen.

Ribemont gebrauchte als Säge eine Hanfschnur, die in ihrem mittleren Teile von einem Draht umwickelt war. Bong setzte an Stelle dieser die Gigli'sche Drahtsäge und verlängerte den Mandrin, welcher durch seine Kürze bis dahin grosse Schwierigkeiten in der Anwendung bot. Weiterhin vervollkommnete er die Schliessung des Instrumentes, so dass die Mutter noch mehr geschützt war. Leider kam Bong in seiner Praxis kein einziger Fall vor, in dem er hätte sein Instrument anwenden können. Versuche an Kinderleichen gaben sehr gute Resultate. Einige Instrumente wurden ins Ausland verkauft, über deren Verbleib und Erfolge nichts bekannt wurde. Neuerdings wurden mit dem Instrument eine grössere Anzahl von Versuchen in der Münchener Frauenklinik angestellt, die alle Erwartungen übertrafen. Man wandte hierbei das Bong'sche Instrument mit den Döderlein'schen Modifikationen an. Um es für die Handhabung zweckdienlicher zu machen, ersetzte Döderlein die Gigli'sche Drahtsäge durch eine kleingliederige Kettensäge, weil erstere häufig beim Durchführen um die scharfe Ecke des Instrumentes bricht.

Weiterhin ist es an den gebogenen Teil des Instrumentes an dem bei der Anwendung ausserhalb der Vulva bleibenden Ende ein Handgriff, ähnlich dem des Braun'schen Hakens, angebracht. Dieser Handgriff dient während der Sägeprozedur zum Abwärtsziehen des Instrumentes und erleichtert die Führung des Instrumentes beim Anlegen. Damit man den geraden Teil des Instrumentes rascher und müheloser in den andern einführen kann, hat Döder-

lein das obere freie Ende des hakenförmigen Teils mit einer trichterförmigen Erweiterung versehen.

Nachdem vorerst am Phantom einige gut gelungene Versuche gemacht worden waren, übernahm man es in die Praxis.

Dass es in dieser den anderen Instrumenten weit überlegen ist, zeigen folgende Fälle von Dekapitation bei verschleppter Querlage.

I. Fall.

Geburtshilfliche Klinik München. Geburts-Journal 1909, Nr. 730.

A. K. 42 Jahre alt, IV Para.

Zuerst untersucht in der geburtshilflichen Poliklinik. Als Kind Masern und Scharlach; später Blinddarmentzündung. Die drei ersten Geburten waren spontan und normal. Letzte Regel Ende August 1908.

Geburtsverlauf.

Parturientin wird am 15. VI. 09 um 6 Uhr p. m. von der Sanitätskolonne eingeliefert. Die Untersuchung ergibt eine II. dorsoanteriore Querlage und Vorfall des linken Armes. Das Kind ist tot. Die Blase ist um 5^{30} gesprungen. Die Wehen sind so intensiv, dass die Schulter bis in die Vulva herabgetreten ist. Die Dekapitation wird von Dr. Eisenreich mit der Kettensäge (modifiziertes Instrument von Döderlein) mit drei Zügen ausgeführt. Die Anlegung des Instrumentes gelingt sehr leicht. Extraktion am Arm, Kopf mit dem Finger leicht zu entwickeln. Bei Austastung des Uterus ergibt sich eine incomplette Uterusruptur; deshalb Totalexstirpation in typischer Art. Rechtes Ovarium bleibt zurück.

Kind 48 cm lang, 2550 g. Patientin wird geheilt entlassen.

II. Fall.

Geburtshilfliche Klinik München. Geburts-Journal 1909, Nr. 744.

E. A. 21 Jahre alt, 1. Para.

Geburtsverlauf:

Aramnese: Die Wehen haben am 16. VI. 5^{30} p. m. begonnen. Um 12 Uhr nachts sprang die Blase und gleich darauf fiel die Nabelschnur vor. Die heftigen Wehen liessen etwas nach. Am 17. VI. in der Frühe begab sich die Parturientin zur Hebamme, die innerlich untersuchte, die Nabelschnur sei kalt gewesen. Die Parturientin bleibt bei der Hebamme. Vormittags setzten wieder Wehen ein. Nachmittags (17. VI.) untersuchte der gerufene Arzt innerlich und sagte, er könne nichts machen, der Körper liege quer. Abends kam er wieder, zog den Arm heraus und tat ihn wieder zurück. Am 18. VI. untersuchte der Arzt wieder und sagte, er müsse abwarten, die Hebamme habe den Arm wieder herausgezogen. Um 1 Uhr p. m. sei der Arzt wieder gekommen.

Um 2 Uhr 50 Min. p. m. (18. VI.) wird die Frau mit starken Wehen in die Klinik gebracht; in der Vulva befindet sich der vorgefallene linke Arm und die Nabelschnur, letztere aashaft stinkend, bläulich-grünlich verfärbt, und sich emphysematös anfühlend.

Leib weich. Über dem Uterus tympanitischer Klopfschall, Temperatur $38{\cdot}6^{0}$, Puls 88; Morphininjektion (0·02).

Um 4 Uhr 15 Min. p. m. wird die Dekapitation mit dem Ribemont - Bong - Döderlein'schen Instrument durch Herrn Geheimrat Döderlein ausgeführt. Der hakenförmige Teil wird leicht von vorne über den Hals des Kindes geführt und das zweite Stück angesetzt. Der erste Versuch, die Säge durchzuführen, misslingt, da die Teile nicht genau zusammenschliessen.

Nach dem 2. Anlegen lässt sich die Säge leicht durchführen. Mit drei Zügen wird der Hals durchgesägt. Extraktion des Rumpfes am vorgefallenen Arm und des Kopfes mittels der Boër'schen Knochenzange.

Ausgiebige Spülung der Scheide und des Uterus mit Lysoformlösung. Expression der Placenta; nochmalige ausgiebige Uterusspülung. Nachtastung ergibt keine Ruptur. Blutung sehr gering. Es wird 1 ccm Ergotin

injiciert. Um 5 Uhr p. m. ist die Temperatur 37·2° und der Puls 142. Uterus gut kontrahiert; intravenöse Injektion von 10 ccm von einer 2%igen Collargollösung.

Um 7 Uhr p. m. Schüttelfrost, Puls 148, cyanotische Hautverfärbung während $^1/_4$ Stunde; dann Hitzegefühl und Schweissausbruch. Am 19. VI. fühlt sie sich vollkommen wohl.

Wird später vollständig geheilt entlassen.

III. Fall.

Geburtshilfliche Klinik München. Geburts-Journal 1909, Nr. 873.

A. L. 38 Jahre alt, X. Para.

Zuerst untersucht von einer Hebamme. Familie gesund. Nach der ersten Geburt im 23. Jahre hatte Parturientin einen Scheidenvorfall. Erste Regel mit 19 Jahren, stark, die späteren regelmässig.

Die Schwangerschaften aller 10 Partus normal. 1894.

I. Para, im achten Monat perforiert.
II. „ im 8. Monat Zange; Kind tot.
III. „ im 5. Monat Abort.
IV. „ normal mit Zange entwickelt, Kind lebt.
V. „ im 9. Monat Zange; Kind tot.
VI. „ normal mit Zange entwickelt, Kind lebt.

Weitere Angaben kann Patientin nicht machen. Von 9 Kindern leben zwei.

Letzte Regel anfangs Dezember 1908. Befinden in der Schwangerschaft gut.

Beckenmasse: Sp. 24,5; Cr. 27; T. 28; Conj. ext. 18,5 cm.

Geburtsverlauf:

Am 16. VII. 8 Uhr 30 Min. p. m. Wehenbeginn, nachdem die Blase schon am Tage zuvor 8 Uhr 30 Min. a. m. gesprungen war. Die Hebamme diagnotisierte fälschlich eine Steisslage. In der folgenden Nacht traten Schüttelfröste auf. Die Wehen sind äusserst schwach.

Am 18. VII. Zuziehung eines Arztes. Am selben Tag wird Parturientin noch von der Poliklinik eingeliefert.

Der linke Arm des toten Kindes ist vorgefallen, schon stark maceriert. Die Hand des Armes ist von Fäulnisgasen so stark aufgetrieben, daß er bei Berührung knistert. Starker Prolaps des vorderen Scheidengewölbes. Temperatur 38,3° C. Über dem Uterus tympanitischer Perkussionsschall; der Ausfluss ist stinkend. 11 Uhr 30 Min. a. m. Dekapitation mittels des Instrumentes von Ribemont (von Döderlein modifiziert). Der Haken wird von vorne her leicht über den Hals geführt. Das von hinten eingeführte Schlussstück schließt sofort gut. Einführung der Kettensäge leicht. Durchsägen des Halses in 3 Zügen, worauf das Instrument von selbst aus der Vagina gleitet. Extraktion des Rumpfes am Arm und mittels Boër'scher Zange, da der Arm abzureissen droht.

Eindrücken des Kopfes von oben und Herausziehen mittels Boër'scher Knochenzange. Ausgiebige Spülung mit Lysoform und $^3/_4$ Liter 1%igen Jodwassers.

Manuelle Entfernung der Plazentarreste. 2 Ergotineinspritzungen. Auswischen der Uterushöhle und Entfernung missfarbener Eihautreste. Uterus zuerst schlaff, dann gut kontrahiert. Uterustamponade mit Jodgaze.

1 Uhr 30 Min. Entfernung der Tamponade; Unwohlsein, Puls 160, Temp. 40,3° C. Keine Nachblutung.

3 Uhr Puls 132, kräftig, regelmäßig. Befinden besser. Unreifes Kind.

Wöchnerin hat Schüttelfröste, Temperatur steigt an, stinkender Ausfluss.

Uterusspülung — 8 Liter Kochsalzlösung — Infusion.

Puerperale Sepsis.

Exitus nach 10 Tagen.

IV. Fall.

Geburtshilfliche Klinik München. Geburts-Journal 1909, Nr. 1564.

M. B. 28 Jahre alt, VI. Para.

Erste Regel mit 17 Jahren, 3—4 Tage dauernd, später unregelmässig.

I. Para, spontane Geburt eines lebenden ausgetragenen Kindes.
II. „ Schulterlage; Kind tot.
III. „ Abort im 3. Monat.
IV. „ Spontangeburt eines lebenden ausgetragenen Kindes.
V. „ Spontangeburt eines lebenden Kindes im 8. Monat. Letzte Regel 23. März, normal. Parturientin leidet an einer starken Bronchitis.

Geburtsverlauf:

Am 25. XII. 5 Uhr 30 Min. a. m. wird Parturientin von der Poliklinik eingeliefert, nachdem dort vergeblich die Wendung versucht worden war. Es gelang, den Fuß herunterzuziehen; die weitere Wendung war unmöglich. Vorfall des rechten Armes. Der rechte Fuss ragt aus dem Muttermunde hervor. Die Herztöne des Kindes sind nicht hörbar. 6 Uhr 30 Min. a. m. In Lumbalanästhesie (wegen der starken Bronchitis) gelingt die Einführung des Bong'schen Instrumentes (modifiziert von Döderlein) ohne dass Pat. reagiert.

Dekapitation und Extraktion des Rumpfes am rechten Arm. Der Kopf wird durch Einführung von 2 Fingern in den Mund extrahiert. Placenta vollständig.

Uterus gut kontrahiert. Keine Nachblutung. Keine Verletzung der Mutter. 8 Uhr 15 Min. a. m. atonische Nachblutung. Eisblase, Uterusmassage. Ergotin. — 9 Uhr 25 Min. a. m. Cervixtamponade, Ergotin, Digalen; Puls klein, frequent. Sorgfältige Kontrolle des Uterus; Kochsalzinfusion. — 11 Uhr 30 Min. a. m. Temperatur 36,5° C. Puls arythmisch, klein, frequent; Uterustamponade. Aussehen moribund. — 12 Uhr 10 Min. p. m. Exitus letalis. Reifes Kind, 50 cm lang, 3359 g schwer.

V. Fall.

Geburtshilfliche Klinik München. Geburts-Journal 1911, Nr. 391.

A. S. 36 Jahre alt, 11. Para.

Erste Regel mit $14^1/_2$ Jahren, seitdem regelmässig, stark, alle 4 Wochen.

Vor 6 Jahren Nierenentzündung, vor 3 Jahren Gesichtsrose.

Bei den 10 früheren Geburten keine Schwangerschaftsbeschwerden. Während der 4 letzten Geburten traten eklamptische Anfälle auf. Alle Geburten spontan. 9 lebende Kinder, alle gesund. Letztes Kind nach 3 Wochen gestorben. Kinder nicht gestillt. Wochenbetten alle gut.

Am 6. III. von einer Hebamme, am 8. III. vom Arzt untersucht.

Geburtsverlauf:

Die Parturientin, eine mittelgroße Frau von ziemlich kräftigem Körperbau, wird um 6 Uhr p. m. (8. III.) auf den Kreissaal transportiert, vom Arzt eingewiesen. Das Kind lebt; Herztöne 144.

Letzte Periode war am 24. Juni 1910, 8 Tage lang, sehr stark.

Bei der äusseren Untersuchung findet man den Leib kugelig aufgetrieben, der Kopf liegt auf der Seite, kleine Teile sind nicht zu fühlen. Die Herztöne sind in der rechten Nabelspirallinie zu hören.

Die innere Untersuchung gibt folgenden Befund: Die äusseren Genitalien ohne Besonderheiten. Die Scheide ist weit und sondert Schleim ab. In der Scheide liegt eine Hand vor. Der Muttermund ist kleinhandtellergross geöffnet, schliesst sich fest um den vorgefallenen Arm, der ödematös erscheint. Der Muttermund ist wulstig, nur wenig elastisch. Kommt man durch den Muttermund hindurch, so kann man eine Schulter konstatieren, die im Beckeneingang steht. Nach dem Befund handelt es sich um die linke Hand und die linke Schulter.

Nach Angabe der Parturientin wurde der Arm vom Arzt herabgeholt. Die Patientin hatte seit dem 1. III. Wehen, am 6. III. ließ sie die Hebamme rufen.

Die Hebamme untersuchte und fand das Becken leer, die Blase stark vorgewölbt.

Muttermund ist thalergross. Die Hebamme erklärte nach einigen Wehen, die Blase sprengen zu wollen.

Um 2 Uhr a. m. (7. III.) sprengte die Hebamme die Blase. Kurz darauf hörten die Wehen vollständig auf.

Der Frau ging es zunächst ganz gut. Am 8. III. morgens traten starke Schmerzen im Leibe auf, besonders spürte die Parturientin einen Druck nach unten. Die Parturientin ließ am Mittage den Arzt rufen, der um 3 Uhr p. m. eine Untersuchung vornahm. Er fand nach Angabe der Parturientin eine Schieflage, eine Hand war vorgefallen.

Er machte verschiedenemale Wendungsversuche, die offenbar nicht gelangen. Deshalb wies er die Parturientin in die Klinik ein, da er allein keinen Eingriff vornehmen wollte.

Um 7 Uhr p. m. wurde die Parturientin von Geheimrat Döderlein untersucht. Der Versuch, in Seitenlage die Wendung auf die Füsse auszuführen, mißlang, da der Muttermund nicht genügend erweitert war und sich fest um die eingehende Hand schloß. Es musste deshalb die Dekapitation von Professor Geheimrat Döderlein vorgenommen werden. In Äther-Chloroformnarkose wurde die Ribemont'sche Säge (nach Döderlein modifiziert) eingeführt und mit wenigen Zügen wurde der Kopf vom Rumpfe getrennt. Die Extraktion des Rumpfes gelang leicht, während die Extraktion des Kopfes mittels des Kephalotrypters sich viel schwieriger gestaltete. Die Placenta wurde nach kurzer Zeit manuell gelöst. Nachdem der Uterus vollständig entleert war, wurde mit Jodoformgaze tamponiert.

Der Uterus kontrahierte sich gut, stand in Nabelhöhe. Um 9 Uhr 30 Min. p. m. wurde die Tamponade entfernt, es entstand keine Nachblutung. 2 ccm Ergotininjektion. Das Kind war ausgewachsen und wog 3400 g.

	St.	Min.
Dauer der I. Geburtsperiode	40	—
„ „ II. „	1	10
„ „ III. „	0	10

Gesamtdauer der Geburt: 41 Stunden 20 Minuten.

Am 9. III. verliess die Parturientin auf eigene Verantwortung hin die Klinik.

VI. Fall.

Geburtshilfliche Klinik München. Geburts-Journal 1911, Nr. 399.

B. B., 27 Jahre alt, II. Para.

Erste Regel mit 17 Jahren, dann anfangs alle 3 Wochen, später alle 4 Wochen.

1909 spontane Geburt eines lebenden Kindes. Während der Schwangerschaft Kopfschmerzen, starkes Erbrechen, allgemeines Gefühl von Unwohlsein.

Im Wochenbett Fieber.

Von einer Hebamme, sowie später von einem Arzt untersucht.

Die Wehen begannen am 9. III. 7 Uhr p. m., Blasensprung am 10. III. 6 Uhr p. m.

Geburtsverlauf:

Die Parturientin kommt mit verschleppter Querlage um 11^{30} p. m. (10. III.) auf den Kreissaal, eine Hand sieht zur Vulva heraus. Die Wendung in Narkose gelingt nicht, deshalb wird von Dr. Eisenreich die Dekapitation (Ribemont-Döderlein'sches Instrument) mit nachfolgender Extraktion ausgeführt. Hierbei Cervixriss und Dammriss II. Grades.

Tamponade des Uterus und der Scheide. Die Blutung steht. Der Puls der Parturientin anfangs klein, wird bald gut. Befinden der Parturientin befriedigend.

Das Kind war reif (50 cm lang) und wog 3200 g. Am 20. III. II. verlässt die Parturientin als geheilt die Klinik.

VII. Fall.

Geburtshilfliche Klinik München. Geburts-Journal 1911, Nr. 865.

H. Z., 43 Jahre alt, XVIII. Para.

Erste Regel mit 18 Jahren, sodann alle 4 Wochen. 15 spontane Geburten ausgetragener Kinder, 2 Frühgeburten im VIII. Monat. Wochenbetten normal. 5 Kinder leben.

Untersucht von einer Hebamme und einem Arzt.

Geburtsverlauf:

Die Frau wird am 3. VII. II. um 4^{40} Uhr p. m. von der Sanitätskolonne eingeliefert. Die Parturientin macht folgende Angaben: Um 3 Uhr p. m. (2. VII.) begannen die Wehen. Die gerufene Hebamme hatte keine Querlage diagnostisiert. Der Blasensprung erfolgte nach Angabe um 9^{20} Uhr p. m. Um 3 Uhr a. m. (3. VII.) bemerkte die Hebamme den Vorfall einer Hand und schickte zum Arzt. Der gerufene Arzt untersuchte die Frau und verwies sie sofort an die Klinik.

Befund in der Klinik:

Rechte Hand vorgefallen, in der Vulva sichtbar. Wegen des stark adiposen Abdomens kein genauer palpatorischer Befund möglich. Herztöne sind nirgends zu hören. Sehr kräftige Wehen, beschleunigter Puls.

Innerer Befund:

I. dorsoanteriore Querlage (Achselschluss nach links), verschleppt. 0,015 Morphium subkutan. Sofortige Anstalten zur Dekapitation (Ausführung durch Dr. Weber). In Chloroformäthernarkose wird das Dekapitationsinstrument (Ribemont-Döderlein) über den Hals geführt und geschlossen. Mit einigen kräftigen Zügen wird der Hals durchtrennt. Durch Zug am vorgefallenen Arm Entwicklung des Rumpfes. An den von aussen entgegengedrückten Kopf werden die beiden Aussenblätter des Zweifel'schen Instrumentes angelegt und zusammengeschraubt. Es fliesst reichlich Gehirnmasse ab. Entwicklung des Kopfes durch Zug. Die durch kräftige Kontraktionen bereits gelöste Plarenta wird manuell entfernt. Untersuchung des Uterus ergibt incomplette Uterusruptur. Uterus- und Scheidentamponade. Blutverlust während der Operation gering. Beendigung 5^{35} Uhr a. m. Temperatur um 9 Uhr a. m. 370.

Um 5^{40} Uhr Operation in Mischnarkose. Es wird inkomplette Uterusruptur mit Blutung ins linke Ligam. latum festgestellt. Der Uterus wird entfernt, die Bauchhöhle ausgespült; vaginale Drainage. Blutung gering. Gegen Ende der Operation leichter Herzschok. Campherinjektion und Kochsalzinfusion. Besserung des Pulses (140 pro Minute).

Weitere Angabe fehlt.

VIII. Fall.

Geburtshilfliche Klinik München.

1911, Privatpatientin.

E. F. 23 Jahre alt, I. Para.

Erste Regel mit 16 Jahren, seitdem unregelmässig, immer 2—3 Tage lang.

Mit 21 Jahren Unterleibsentzündung gehabt. Während der Schwangerschaft Stechen im Unterleib.

Von einer Hebamme untersucht und von einem Arzt vor der Aufnahme.

Geburtsverlauf:

Vor 14 Tagen besuchte die Parturientin die Klinik wegen Wehen und angeblichen Abfluss von Fruchtwasser. Nach Morphiuminj. stellt sich die Contraktion des Uterus ein. Cervix war noch erhalten. Muttermund geschlossen. Vorliegender Teil nicht zu fühlen. Die Kreissende verliess nach 8 Tagen die Klinik, worauf sie von Geheimrat Döderlein aufmerksam gemacht wurde, bei nochmaligem Wehenbeginn unverzüglich die Klinik aufzusuchen. Seit Freitag den 3. XI. neuerdings Wehen.

Am 8. XI. Sprengen der Blase durch Ärzte in ....., wo sich die Kreissende befand. Versuch einer Wendung, da Armvorfall vorhanden. Nach Vergeblichkeit der Versuche wurde Parturientin in die Klinik gebracht. Dekapitation und Extraktion des Kopfes und Rumpfes durch Geheimrat Döderlein.

Bei der Dekapitation wird das Ribemont-Bong-Döderlein'sche Instrument verwandt, dessen Einführung

und Schliessung mit grosser Leichtigkeit geschieht. Nach drei Zügen ist der Kopf vom Rumpfe getrennt. Extraktion des Rumpfes am vorgefallenen Arm. Der Kopf wird durch bimanuelle Extraktion geboren. Placenta mit leichtem Druck 6^{30} Uhr p. m. Uterus kontrahiert, keine Blutung.

Kind reif, 48 cm lang und 2900 g schwer.

Am 18. XI. wurde Patientin als gesund entlassen.

Die Gesamtdauer der Geburt (Dauer der zweiten Geburtsperiode 126 Stunden, der 3. Geburtsper. 30 Minuten) betrug 126 Stunden 30 Minuten.

IX. Fall.

Geburtshilfliche Klinik München. Geburts-Journal 1911, Nr. 1713.

M. D., 27 Jahre alt, VIII. Para.

Erste Regel mit 17 Jahren, regelmässig alle vier Wochen, 4—5 Tage lang.

Sieben Spontangeburten mit normalen Wochenbetten (darunter Februar 1903 in der Klinik eine normal verlaufene Gesichtslage).

Letzte Geburt war eine Sturzgeburt (Oktober 1910), 7 lebende Kinder.

Letzte Regel am 12. März 4 Tage lang, stark.

Von einer Hebamme untersucht.

Geburtsverlauf:

Am 24. XI. 11 nachmittags $3^1/_2$ Uhr hat die Parturientin wegen Blutung und schmerzhafter Wehen die Poliklinik angerufen. Nach Injektion von 1 ccm Morphium wird die Frau in die Klinik gebracht. Die Untersuchung ergibt eine I. dorso-anteriore Querlage, mit der rechten Hand in der Scheide und Placenta praevia marginalis. Parturientin blutet mässig stark.

Um 5 Uhr p. m. durch Geheimrat Prof. Döderlein Dekapitation in typischer Weise (d. h. mit dem Ribemont-Bong-Döderlein'schen Instrument; auch hier geht die Einführung leicht vonstatten und wiederum genügen 3 Sägezüge, um den Kopf abzutrennen).

Nach Extraktion des kindlichen Rumpfes am rechten Arm, gelingt es nur mit Hilfe des Busch'schen Kephalotrypters den Kopf zu entwickeln. Nach Entfernung der Placenta ergibt sich ein noch ins Parametrium hineinreichender Cervixriss, der sorgfältig genäht wird; Tamponade.

7 Uhr p. m. zeigt sich die Tamponade ganz durchblutet. Es wird erneut sorgfältig tamponiert. Dabei zeigt sich, dass immer noch Blut nachsickert. Nach nochmaliger sorgfältiger Untersuchung, wird von neuem tamponiert.

25. XI. 9 Uhr a. m. 0.01 Morphium; eine Tasse Tee mit Ei, Zucker und Rum. —

In der Nacht vom 24. auf 25. Blutung stärker bei Kochsalzinfusion; Momburg'scher Schlauch. Collaps und schwere Allgemeinerscheinungen. Von 7—12 Uhr daher Aorta manuell komprimiert.

Es gelingt durch Tee, heisse Tücher und Transfusion den Zustand allmählich zu heben. —

25. XI. Blutung steht. Tamponade bleibt, um jede Nachblutung zu vermeiden, bis 26. XI. früh liegen. Rektaleinläufe mit 200 Calodal Heyden, Nährklysmen. Die Nahrungsaufnahme per os liegt noch sehr darnieder, da fast alles wieder erbrochen wird. Abends ist der Allgemeinzustand befriedigend, Puls regelmässig, ziemlich kräftig, beschleunigt.

26. XI. Entfernung der Tamponade. Keine Nachblutung, keine abdominellen Reizzustände, Leib weich, nicht druckempfindlich, reichlich abgehende Winde.

27. XI. Auf Einlauf reichlichen Stuhl. Gute Nahrungsaufnahme. Später als geheilt entlassen.

Ergebnis.

In den vorliegenden Fällen werden 9 schwere Geburten mit verschleppter Querlage, also unter sehr ungünstigen Bedingungen, durch das von Döderlein modifizierte Ribemont-Bongsche Instrument beendigt.

Die Entbindungen konnten hierdurch auf die schonendste Art und Weise ausgeführt werden.

Schon in wenigen Minuten ist die ganze Operation vollendet, da drei kräftige Züge an der Säge genügen, um die Dekapitation auszuführen.

Wie aus den ausgeführten Fällen hervorgeht, ist die Handhabung des Instrumentes nicht allzuschwierig und bietet den grösstmöglichsten Schutz für die Mutter.

Wenn nun in 2 Fällen (Fall 3 und 4) der Exitus letalis eintrat, so ist das Instrument hierfür nicht im geringsten verantwortlich zu machen; die Gründe für den ungünstigen Ausgang sind in gewissen Complicat. zu suchen. Es sei besonders darauf hingewiesen, dass in beiden Fällen keine Verletzung der Mutter stattfand. Puerperale Sepsis und Uterus atonie mit profuser Blutung aber können bei jeder ganz normalen Geburt auftreten. Dass sich im Fall 3 eine puerperale Sepsis zeigte, war nicht zu verwundern; denn die Blase war schon 75 Stunden vor der Operation gesprungen und der vorgefallene Arm war sehr stark maceriert, weshalb auch bei der Entwicklung des Rumpfes die Boërsche Knochenzange angewandt wurde, da man befürchtete, der Arm würde abreissen. In Fall 4 führte die auf nichts reagierende Atonie den Exitus herbei.

In Fall 1 handelt es sich um eine ganze ungewöhnlich stark verschleppte Querlage. Die Schulter trat selbst durch die grosse Intensität der Wehen, die kurz aufeinander folgten bis in die Vulva herab. Das Unterinsegment wurde daher so stark gespannt und dünn ausgezogen, dass bei dem geringsten Anlass eine Uterusruptur erfolgen musste. Dass sie nur geringe Grösse erreichte und nicht vollständig wurde, ist dem Döderlein'schen Instrument zu danken, denn durch kein anderes hätte gerade in diesem Falle die Entbindung schonender gestaltet werden können. —

In Fall 6 wurde der Cervixriss und Dammriss II. Grades bei der Extraktion (also nicht bei der Deka-

pitation) hervorgerufen, wie er unter Umständen bei einer jeden solchen entstehen kann.

Der Cervixriss in Fall 9 wurde durch die ungewöhnliche Grösse des kindlichen Kopfes, der mit dem Busch'schen Kephalotrypter entwickelt werden musste, hervorgerufen.

Wir ersehen also aus den Darlegungen, dass das Döderlein'sche Dekapitationsinstrument den anderen gegenüber unschätzbare Vorteile voraus hat. Es sollte deshalb in allen Fällen von verschleppter Querlage, bei denen die mütterlichen Weichteile so weit eröffnet sind, dass die eingeführte Hand den kindlichen Hals erreichen kann und das Becken nicht hochgradig verengt ist, zur Anwendung kommen; denn es ist zum mindesten ebenso leicht zu handhaben, wie die meisten anderen Instrumente bei gänzlicher Ungefährlichkeit, stellt nur geringe Anforderungen an die Körperkraft des Operateurs, bietet für die Mutter grösstmöglichsten Schutz und bewerkstelligt die Entbindung rasch und schonend.

Die Entwicklung des kindlichen Rumpfes ist meist durch Zug an dem vorgefallenen Arm leicht auszuführen, welch letzterer daher unter keinen Umständen abgeschnitten werden darf. Ausserdem dient der vorliegende Arm zur Führung von Hand und Instrument zum Hals des Kindes und weiterhin zur Fixierung des kindlichen Körpers während der Dekapitation (s. dort).

Der Entwicklung des Kopfes stellen sich manchmal Schwierigkeiten entgegen, obwohl es in den meisten Fällen möglich ist, durch Eingehen mit dem Zeigefinger in die Mundhöhle und Entgegendrücken von oben ihn aus dem Uterus herauszuholen. — Besteht nun ein Missverhältnis zwischen kindlichem Kopf und mütterlichem Becken, so wird man sein Ziel nur mit Hilfe des Kranioklasts (siehe Fall VII) oder Kephalothrypters (siehe Fall V) erreichen.

II. Teil.

Unmöglichkeit der Dekapitation.

In der Dekapitation haben wir ein ungefährliches Mittel kennen gelernt, um verschleppte Querlagen zu behandeln. Aber nicht immer ist die Dekapitation möglich; denn es gibt Fälle, in denen weder die Finger noch ein Instrument den Hals des Kindes zu erreichen vermögen. Dann kann der Körper entweder durch Entfernung der Brust- und Bauchorgane (**Evisceratio**) in eine solche Lage gebracht werden, dass der Hals zur Dekapitation zugänglich wird, oder aber der Hals ist so weit entfernt, dass man ihn nicht erreichen kann. In letzterem Falle ist an die Evisceration trotz Gefahr einer Uterusruptur die Extraktion anzuschliessen oder aber die **Dissectio foetus** vorzunehmen.

Evisceration mit nachfolgender Dekapitation.

Die Evisceration oder Exenteration nimmt man derart vor, dass man sich den kindlichen Rumpf durch Zug am vorgefallenen Arm fixieren lässt, das scherenförmige Perforatorium in den Thorax einstösst und zwischen den Rippen eine Oeffnung anlegt, die für 2 Finger durchgängig ist. Durch diese entfernt man stückweise die Eingeweide der Brust und wenn notwendig, nach Durchstossung des Zwerchfelles auch die der Bauchhöhle. Nach Entleerung dieser Körperhöhlen klappt der kindliche Körper derart zusammen, dass der Hals dann fast immer leicht zu erreichen ist.

X. Fall.

Geburtshilfliche Klinik München. Geburts-Journal 1911, Nr. 30.

A. M., 38 Jahre, II. Para.

2. I. von einer Hebamme untersucht, am 3. I. vom Arzte.

I. Regel mit 17 Jahren, jetzt regelmässig, immer 3—4 Tage. 1908 eine normale Geburt, Wochenbett gut, selbst gestillt, Kind mit 3 Monaten gestorben. Letzte Regel am 15. April, wie gewöhnlich.

Geburtsverlauf:

Patientin wird am 3. I. 2 Uhr a. m. von dem behandelnden Arzt, der vergeblich die Wendung versucht hat, in die Klinik gebracht.

Befund bei der Aufnahme: Blase angeblich den 2. I. 11. abends gesprungen. Die Wehen setzten am 7. I. ein. Es ist eine 2. dorsoposteriore Querlage vorhanden. Ende der Schwangerschaft, Kind tot.

Parturientin gibt an, keine Kindesbewegungen mehr zu fühlen. Starke Wehen, Uterus steinhart kontrahiert. In der Vulva rechter Arm (ödematös) bis zur Hälfte des Unterarmes sichtbar.

2 Uhr 15 Min. a. m. In Chloroformnarkose nach der Desinfektion der äusseren Genitalien Anschlingung des vorgefallenen Armes. — Da die Einführung des einen Teiles des Ribemont-Bong'schen Instrumentes sowie des Zweifel'schen Trachelorhektors nicht gelingt wegen Einkeilung der Schulter und des langausgezogenen Halses, Perforation der Brusthöhle, Extraktion der Brust- und Baucheingeweide. Beim nachfolgenden Versuch, die Schulter tiefer zu ziehen, reisst der rechte Arm am Schultergelenk aus. Hierauf gelingt die Anlegung des Ribemont-Bong'schen Instrumentes ohne Schwierigkeiten. Durchtrennung des Halses mit einigen Sägezügen. Extraktion des Rumpfes mit Extremitäten mit der Knochenzange.

Entfernung des Kopfes durch Martin-Wiegand'schen Handgriff. Bei der Extraktion entleert sich eine grosse Menge äusserst übelriechenden, stark mit Meconium vermengten Fruchtwassers. Heisse Uterusspülung mit mehreren Litern von Lysoformlösung. Manuelle Lösung der teilweise adhaerenten Placenta. Hierauf kontrahiert sich der Uterus gut. Besichtigung des eingestellten Mutter-

mundes und Betastung der Uterushöhle ergibt keine Nebenverletzungen. Ein zwei Centimeter langer rechtsseitiger Scheidenriss und 2 kleine Schleimhautrisse links werden mit Catgut-Knopfnähten geschlossen. Jodoformgazetamponade der Scheide. 4 ccm Ergotin. Urin durch Katheter entleert.

Kind reif, 2800 g.

Patientin wurde später geheilt entlassen.

XI. Fall.

Geburtshilfliche Klinik München. Geburts-Journal 1911, Nr. 692.

F. B., 28 Jahre alt, I. Para.

Geburtsverlauf:

Parturientin wurde nachts um 3 Uhr eingeliefert; eingekeilte Schieflage; kräftige Wehen, fast tetanisch. 2 ccm Morphium.

Befund in der Poliklinik:

Linker Arm bis zur Schulter geboren; Kopf rechts, kleine Teile links, Rücken vorne: II. dorso-ant. Schieflage. Keine Herztöne.

Trotz des verabreichten Morphiums bleiben die Wehen auch noch nach der Einlieferung sehr kräftig. Es besteht Gefahr einer Ruptur, daher Dekapitation.

Ausführung:

Zug am vorgefallenen Arm nach unten. Durchtrennung der Weichteile im Bereiche der Schlüsselbeingruben bis zur Wirbelsäule mittels Schere, Eröffnung der Brusthöhle, Entferung von Lunge und Herz mittels Eizange. Durchtrennung der Halswirbelsäule und der Reste der Weichteile mit dem Braun'schen Schlüsselhaken. Extraktion des Körpers am vorgefallenen Arm, Einstellung und Fixation des Kopfes ins Becken. Entfernung ohne Mühe mit der Boër'schen Knochenzange. Placenta löst sich sofort und kommt auf leichten Druck. Uterusspülung. 2 kleine Cer-

vixrisse werden durch Einzelnähte vereinigt, ebenso ein kleiner Commissurenriss. Uterus kontrahiert sich sehr gut.

Später geheilt entlassen.

XII. Fall.

Geburtshilfliche Klinik München. Geburts-Journal 1911, Nr. 791.

L. S., IV. Para.

Erste Regel mit 20 Jahren, seitdem alle Monate 4—6 Tage.

1. Geburt normal (mit 26 Jahren), Kind nach 16 Tagen gestorben.

2. Geburt: Kind während der Geburt gestorben.

3. Geburt: Zwillinge spontan, der eine mit 4, der andere mit 5 Wochen gestorben. Wochenbetten stets fieberlos.

Letzte Regel am 8. August. Starke Ödeme an beiden Extremitäten.

Ende der Schwangerschaft Kind tot.

22. V. 9 Uhr 45 Min. p. m. Parturientin betritt mit schwachen Wehen den Kreissaal. Sie gibt an, dass am Abend des 17. das Wasser abgegangen sei. Ferner habe sie von Donnerstag (18.) bis Sonntag das Abgehen von Kindspech beobachtet. Die Wehen seien bis jetzt sehr stark gewesen. Heute abend vor ihrer Einlieferung bekam Parturientin eine Einspritzung in den Arm, worauf die Wehen an Intensität nachliessen.

Während der Nacht teilweise geringe Wehen; ab und zu hat die Kreissende geschlafen. Während der Nacht werden keine Herztöne gehört, auch am Morgen des 23. nicht. Temperatur 37°, Puls 96, von guter Qualität.

23. V. 10^{45} Ausführung der Entbindung von Herrn Geh. Professor Döderlein.

Evisceration der Baucheingeweide, Durchsägen der Wirbelsäule, Dekapitation mittels der Ribemont-Döderlein'schen Säge, Extraktion der Körperteile. Perforation

des Kopfes, Extraktion desselben mit Kephalothrypter von Busch. Credé. Spülung. Keine Weichteilverletzung.

Kind reif, 50 cm lang und 3350 g schwer.

Parturientin hat schon am 29. V. gegen ärztlichen Rat die Klinik verlassen.

Es erübrigt, auf die vorhergehenden Fälle noch weiter einzugehen. Der bei ihnen gezeigte Erfolg der anfangs erwähnten Methode spricht ohne weiteres für diese.

Evisceration mit anschliessender Extraktion.

Lässt sich nach der Evisceration der Hals des Kindes immer noch nicht erreichen, so entfernt man das Kind entweder conduplicato corpore oder ahmt den Vorgang der Selbstentwicklung nach, wenn man es nicht vorzieht, an einem herabgeholten Fuss zu extrahieren, was jedoch die Ausnahme bilden würde.

XIII. Fall.

Geburtshilfliche Klinik München. Geburts-Journal 1908, Nr. 1146.

M. R., 24 Jahre alt, I. Para.

Geburtsverlauf:

22. X. 08. 7 Uhr a. m. Parturientin kommt in die Klinik in Begleitung der Hebamme, welche angibt, sie sei heute Nacht um 1 Uhr zur Parturientin gerufen worden, die um diese Zeit Wehen bekommen hätte; um 2 Uhr sei die Blase gesprungen; zu gleicher Zeit sei der linke Arm vorgefallen (sieht jetzt bis zum Ellenbogen zur Vulva heraus) und die Wehen hätten vollständig sistiert seither (?) Embryotomie durch Oberarzt Dr. Seitz. —

XIV. Fall.

Geburtshilfliche Klinik, München. Geburts-Journal 1911. Nr. 1180.

R. M. 27 Jahre alt, II. Para.

I. Regel mit 15 Jahren, dann alle 4 Wochen. 1909 Frühgeburt im VI. Monat. Letzte Regel anfangs Dezember wie sonst.

Am 22. VII. von einer Hebamme untersucht, am 27. VII. von Hebamme und Arzt untersucht.

Ödeme an den Labien. 7. Monat der Schwangerschaft, I. dorso-ant. Querlage, Kind tot. —

Geburtsverlauf:

Parturientin wird von der Sanitätskolonne eingeliefert.

Nach Angabe der Hebamme ist das Wasser bereits am Samstag, den 22. VII. 11. (heute 27.) abgegangen. Sie gibt auf Befragen an, dass damals keine Herztöne mehr zu hören gewesen seien.

Einen vorliegenden Teil fühlte die Hebamme nicht. Sonntag, Montag und Dienstag ging kein Wasser ab. Die Hebamme unternahm nichts, weil keine Wehen vorhanden waren. Am Mittwoch stellten sich endlich starke Wehen ein, weshalb man heute (27. VII.) nach der Hebamme schickte, die um $^1/_2$ 9 Uhr kam. — Sie untersuchte und liess einen Arzt rufen. Dieser untersuchte die Parturientin und liess sie im Zimmer auf- und abgehen, wobei der Arm vorfiel (10 Uhr morgens).

Daraufhin zog der Arzt einen zweiten zu.

Man legte eine Armschlinge an, reponierte den Arm und schickte die Frau zur Klinik.

Um $5\,^3/_4$ Uhr p. m. wird zur Embryotomie geschritten mit Mischnarkose (durch Professor Baisch und Dr. Weber). Die Labien sind stark geschwollen, die Scheide dunkelblau verfärbt und stark varicös. Der Muttermund ist kleinhandtellergross. Es ist dem Operateur unmöglich, zum Hals des Kindes zu gelangen; ein Versuch, am vorgefallenen Arm zu ziehen, führt dazu, dass derselbe ab-

reisst. Die Evisceration wird ausgeführt, da die Dekapitation unmöglich ist wegen des Hochstandes des kindlichen Körpers und der Enge des Muttermundes. Nach ausserordentlich schweren Versuchen gelingt es, einen Fuss herabzuziehen, an dem die Extraktion ausgeführt wird; dies gelingt jedoch nur teilweise, da der Kopf abreisst. Die Entwicklung des Kopfes bereitete sehr grosse Schwierigkeiten; ein Teil wird durch den Kephalothrypter geholt, der andere mit der Boër'schen Knochenzange. Die Placenta kam während der Operation. Beendigung der Operation um $^3/_4$8 Uhr. Temperatur um 10^{50} p. m. 36·90. Am 6. August (11 Tage) ist die Patientin gegen ärztlichen Rat aus der Klinik ausgetreten.

Bereitet die Entfernung einiger kleiner Teile Mühe, so wendet man zweckmässig die Boër'sche Knochenzange an.

III. Teil.

Die Dissectio foetus bei verschleppter Querlage.

Die Zahl der Fälle, in denen die Dissectio foetus ausgeführt wird, ist sehr gering. Hier kommen in Betracht: 1. Vorliegen der mittleren oder unteren Wirbelsäule; 2. monstruöse Bildungen der Frucht, besonders Doppelmissbildungen. Ein interessanter Fall mit der 1. Indikation ist folgender:

XV. Fall.

Geburtshilfliche Klinik, München. Geburts-Journal 1910. Nr. 475.

A. K. 28 Jahre alt, VI. Para.

Von zwei Hebammen untersucht. Erste Regel mit 12 Jahren, seitdem regelmässig alle 4 Wochen, 3 bis 4 Tage.

1902 Spontangeburt, Kind lebt;
1904 Spontangeburt, Kind tot geboren;
1905 Spontangeburt;
1907 Spontangeburt, Kind starb später;
1908 Spontangeburt, Kind lebt, starb nachher. Alle Wochenbetten verliefen normal.

Letzte Regel am 29. Juli von 2tägiger Dauer und geringer Stärke.

Geburtsverlauf:

Es erfolgt ein Ruf an die Poliklinik wegen Steisslage. Angabe der Hebamme: Gestern abend um 10 Uhr sprang beim Untersuchen die Blase. Seitdem Abgang von grünlichem Fruchtwasser. Vor einer Stunde wurden angeblich noch gute Herztöne oberhalb der Symphyse gehört. Während der Nacht soll Kopflage (Gesichtslage) (?) vorgelegen haben.

Befund: Tetanischer Uterus. Palpation und Auskultation daher ohne Resultat. Keine Herztöne.

Innere Untersuchung: Becken leer. Cervix noch nicht ganz verstrichen. Blase gesprungen. Über dem Eingang steht ein weicher Teil, rechts davon sind Wirbel, links hoch oben eine Scapula zu fühlen.

Diagnose: Schieflage Ia mit tiefgetretener Brust-Lendenwirbelsäule. Stürmische Wehen. 0.015 Morphium subkutan, hierauf leichtes Nachlassen der Wehen. Transport in die Klinik.

7. IV. $10—10^{30}$ a. m. Durchtrennung der Wirbelsäule mit dem Küstner'schen Rhachiotom durch Geh. Professor Döderlein. Durchtrennung der übrigen Weichteile mit dem Braun'schen Schlüsselhaken. Extraktion des Brustkorbes mittels Boër'scher Zange. Lösung des hinteren (r.) Armes. Extraktion des Kopfes nach Veit-Smellie; hernach Extraktion der 2. Hälfte am linken Fuss. Credé; mässige Blutung; 2 ccm Ergotin. Kind reif.

Patientin später geheilt entlassen. —

IV. Teil.

Die Sectio caesarea bei verschleppter Querlage.

Die Sectio caesarea ist bei der verschleppten Querlage einesteils dann gerechtfertigt, wenn Beckenenge besteht oder wenn die Frau unter allen Umständen und trotz grösster Lebensgefahr ein lebendes Kind haben will, vorausgesetzt natürlich, dass letzteres überhaupt noch lebt, andernfalls wenn es bei alten Primiparen durch hochgradigste Einschnürung des vorgefallenen Armes und grösster Rigidität der Weichteile gänzlich unmöglich ist, mit der Hand oder einem Instrument auf vaginalem Wege bis zum Uterus vorzugehen.

Die 3. Indikation war bei folgendem Falle vorhanden:

XVI. Fall.

Geburtshilfliche Klinik, München. Geburts-Journal 1911. Nr. 61.

M. S. 33 Jahre alt, 1. Para.

Von Hebamme und zwei Ärzten untersucht. 1. Regel mit 14 Jahren, seitdem regelmässig immer 4—5 Tage, mittelstark. —

1906 Blutungen. Abrasio mucosae. Hierauf 5 bis 6 Tage dauernde Blutung. Dann Geschwulst konstatiert. Es wurden Sitzbäder verordnet, nach denen die Periode zwei Jahre lang ausblieb. Gefühl des Unwohlseins trat auf, aber keine Blutung. —

Mitte September 1909 trat die Periode wieder auf, war regelmässig bis Ende April.

Beckenmasse: Sp. J. 24,5 Cr. J.: 28. Tr. 31,5 Conj. ext. 18,5.

Geburtsverlauf:

Parturientin wird um 1 Uhr p. m. in die Klinik transportiert, von zwei Ärzten eingewiesen. Temperatur der Patientin 38·2°. Linke Hand des Kindes vorliegend, Kind lebt, Herztöne 140. Am 10. Dezember sprang die

Blase. Die Hebamme untersuchte und glaubte, es handle sich um Frühgeburt. Ein Arzt untersuchte ebenfalls. Seit dem 8. 1. 11. spürt Parturientin Wehen, die anfangs schwach waren, dann aber sehr stark einsetzten.

Am 12. I. 11.—$^1/_2$ 10 Uhr war der Muttermund nach Untersuchung der Hebamme fünfmarkstückgross.

Zwei Ärzte versuchten zweimal die Wendung, die aber nicht gelang.

Transport in die Klinik um 1^{35} Uhr.

In der Klinik abends 5 Uhr extraperitonealer Kaiserschnitt. Das Kind, das kurz vor der Operation noch Herztöne hatte, kommt ohne Herzschlag zur Welt.

Kind reif, 50 cm lang und 3200 g schwer.

Operationsbericht.

Inguinalschnitt; Freilegung des Uterus; beim Einschnitt in den Uterus blutet es sehr stark. Die Blutung wird durch Klammern und Umstechung gestillt. Die Incision wird auf ca. 6 cm verlängert. Eingehen mit der Hand und Wendung, die ausserordentlich schwer ist, zum Schlusse aber doch gelingt. Extraktion eines tief asphyktischen Kindes am Beine. Dabei zeigt sich, dass der vorgefallen gewesene Oberarm durch den Muttermund eine ringförmige Umschnürung erlitten hat und dass die Schulter tumorartig, kugelig, kolossal aufgeschwollen ist. Expression der Placenta; Schluss der Uteruswunde. Das Peritoneum ist an kleiner Stelle geöffnet und wird geschlossen. Glasdrain. Schluss der Bauchwunde.

Parturientin wurde am 4. II. geheilt entlassen.

Wir sehen also, dass trotz der Sectio kein lebendes Kind mehr zutage gefördert werden konnte und müssen daraus die Lehre ziehen, den Gebärenden, welche auf ihrem Vorhaben beharren, entgegenzuhalten, dass man nicht mit Sicherheit versprechen kann, ein lebendes Kind zu erhalten und dass anderenteils die Gefahr einer In-

fektion sehr gross ist; denn die Blase ist meist schon stundenlang oder gar tagelang vorher gesprungen, und gewöhnlich gingen einige Untersuchungen der Einlieferung zuvor.

V. Teil.

Schlussbetrachtung.

1. Zur verschleppten Querlage als solcher.

Die beschriebenen 16 verschleppten Querlagen verteilen sich auf 6617 Geburten, was ungefähr 0,24% ausmacht.

Unter den Geburten waren im ganzen 85 Querlagen, also $1^1/_3$%.

Die Verteilung der verschleppten Querlagen auf die einzelnen Arten der Behandlung war folgende:

Verschleppte Querlagen:

Dekap.	Eviscer.	Diss. foet.	Sectio caes.
9	5	1	1

nachfolg. Dek.	anschliess. Extr.
3	2

Bei den verschleppten Fällen entfielen 56,5% dieser auf die Dekapitation, 31,5% auf die Evisceration. (19% auf die Evisc. mit nachfolgender Dekap. und 12,5% auf die Evisc. mit anschliessender Extraktion). 6% auf die Dissectio foetus und 6% auf die Sectio caesarea.

In 5 Fällen war die Wendung versucht worden (in einem sogar 2 mal) und zwar von Ärzten ausserhalb der Klinik.

Bei den genannten 16 Fällen war 14 mal Armvorfall vorhanden, und zwar lag der linke Arm 7 mal, der rechte 4 mal vor, in 3 Fällen ist die nähere Bezeichnung nicht angegeben. Der obere Arm war 1 mal vorgefallen. In

nur 2 Fällen war kein Armvorfall vorhanden; in dem einen war die Schulter, in dem anderen die Brust-Lendenwirbelsäule vorliegender Teil.

Verteilung der Lage:

I. dorso-anteriore 5
dorso-posteriore 1
II. dorso-anteriore 5
dorso-posteriore 3

nicht angegeben: 2 (Fall 6 und 8).

Zieht man die beiden unbestimmten Fälle nicht in Berücksichtigung und bezieht die Lagen auf 14 Gesamtfälle, so erhält man für die

I. dorso-anter.-Lage $35^5/_7\,\%$
dorso-post. „ $7^1/_7\,\%$
II. dorso-anter. „ $35^5/_7\,\%$
dorso-post. „ $21^3/_7\,\%$

Der Blasensprung erfolgte in:

Fall	1	2	3	4	5	6	7	8	9	10	11	12	13	14	15	16
Stunden vor der Geburt.	?	2·24 +4	3·24 +3	?	1·24 +17	$5^1/_2$	$7^1/_2$	20	?	6·24	?	5·24	$5^1/_2$	5·24	14	vor 6 Wochen.

Zumeist also war die Blase schon einige Tage vorher gesprungen.

Die Geburtsdauer betrug ungefähr

9—10 Stunden in Fall 7, 9, 13 u. 15,
einen Tag „ „ 6 u. 10,
zwei Tage „ „ 2, 3 u. 5,
vier „ „ „ 16 und
fünf „ „ „ 8.

Die Extraktion des Kopfes gelang ohne Instrument 5 mal (Fall 1, 4, 8, 10, 15), einmal musste der Kranioklast (Fall 7), je 3 mal die Boërsche Knochenzange

(Fall 2, 3, 11) und der Kephalothrypter von Busch (Fall 5, 9, 12) und einmal beide zusammen (Fall 14) angewandt werden.

In einem Fall wurde die Sectio caesarea ausgeführt, in den beiden anderen fehlen nähere Angaben.

Bei der Extraktion des Rumpfes musste 3 mal (Fall 3, 10 und 15) das Boërsche Instrument zuhilfe genommen werden.

Unter Verletzungen wären 5 Fälle zu erwähnen: Eine inkomplette Uterusruptur in Fall 1, Cervix — und Dammriss II. Grades im Fall 6, Cervixriss im Fall 9, zwei kleine Schleimhautrisse in Fall 10, 2 kleine Cervixrisse und ein kleiner Commissurenriss in Fall 11. —

Das Kind war in 7 Fällen tot, in 6 fehlt nähere Angabe. In fast allen Fällen war das Kind 50 cm und mehr lang und wog 3200—3400 gr.

Auch das durch die Sectio caesarea geborene Kind blieb nicht am Leben.

Von den Müttern erlagen 2 (eine durch Atonia uteri, die andere durch puerperale Sepsis). 3 verliessen gegen ärztlichen Rat schon kurz nach ihrer Entbindung die Klinik und die übrigen 11 wurden als geheilt entlassen.

Die Verteilung der verschleppten Querlage auf die Zahl der Schwangerschaften war folgende:

Para I.	II.	IV.	VI.	VIII.	X.	XI.	XVIII.
Anzahl 5	3	2	2	1	2	1	1
Alter							
21, 23, 24, 28, 33	27, 27, 38	35, 42	28, 28	27	38	36	43
Fall							
2, 8, 13, 11, 16	6, 14, 10	12, 1	4, 15	9	9	5	7

Die Verteilung auf die Altersstufen gestaltete sich folgendermassen:

Alter	21	23	24	27	28	33	35	36	38	42	43
Anzahl	1	1	1	3	2	1	1	1	2	1	1
Para	I.	I.	I.	II. II. VIII.	I. IV.	I.	IV.	XI.	II. X.	IV.	XVIII.
Fall	2	8	13	6, 14, 9	11,15	16	12	5	10,3	1	7

2. Zur Behandlung der verschleppten Querlage.

Überblicken wir nun das Ganze, so müssen wir sagen, dass das Gesamtresultat ein vorzügliches ist; denn die beiden Fälle, in denen es ad exitum kam, sprechen nicht im geringsten, wie auch schon vorher dargelegt worden ist, gegen die Behandlung.

Fassen wir daher kurz die praktischen Lehren, welche sich bei der Behandlung der verschleppten Querlage so nutzbringend erwiesen, zusammen, so ergeben sich folgende Hauptregeln:

1. Wenn der Hals des Kindes ohne Anstrengung zu erreichen ist, so ist unbedingt die Dekapitation auszuführen, und zwar eignet sich hierzu das Ribemont-Bong-Döderlein'sche Instrument wegen der schon angeführten Vorzüge am besten.

Macht die Herausbeförderung des nachfolgenden Kopfes Schwierigkeiten, d. h. genügt Zug mit der Hand nicht, wendet man die Boër'sche Knochenzange, den Kephalothrypter oder Kranioklast an. —

2. Wenn der Hals nicht zu erreichen oder durch Zug am Arm nicht zugänglich zu machen ist, so muss die Brust oder Bauchhöhle oder beide zusammen entleert werden (Evisceration).

a. Lässt sich hierauf der Hals erreichen, so ist wiederum die Dekapitation angezeigt.

b. Ist dies nicht der Fall, so entfernt man das Kind entweder conduplicato copore oder ahmt den Vorgang der Selbstentwicklung nach.

Bietet die Extraktion des Rumpfes Schwierigkeiten, so bewerkstelligt man sie mit der Boër'schen Knochenzange.

3. Die Dissectio foetus ist angezeigt:
   1. bei Vorliegen der mittleren oder unteren Wirbelsäule,
   2. bei monstruösen Bildungen der Frucht (Doppelmissbildungen).
4. Die Sectio caesarea ist angezeigt:
   1. wenn die Mutter trotz grösster Lebensgefahr den Versuch gemacht haben will, ein lebendes Kind auf die Welt zu bringen,
   2. bei hochgradig verengtem Becken (Conj. vera unter 5 cm.),
   3. wenn bei alten Primip. die Umschnürung des vorgefallenen Armes so hochgradig und der Geburtskanal so enge ist, dass man weder mit der Hand noch Instrument zum Uterus gelangen kann.

Literatur.

Bidder, Die mechanische Behandlung verschleppter Querlagen. Zeitschrift für Geburtsh. u. Gyn. 1882. Bd. 6.

Bumm, Grundriss zum Studium der Geburtshilfe 1909.

Döderlein, Leitfaden für den geburtshilflichen Operations-Kurs. 1909.

Herzfeld, Über die Mechanik und Therapie der eingekeilten Schulterlagen. Sammlung medizin. Schriften, herausgegeben von d. Wiener klin. Wochenschrift 14, 1890.

Krausen, Neuere Technik der Embryotomie und Dekapitation. Inaugural-Dissertation. München 1910.

Mermann, Zur Behandlung verschleppter Querlagen. Centralblatt für Gyn. 1895. S. 963.

Maygrier u. Schwab, Verschleppte Querlage. Centralblatt für Gynäcologie 1898. S. 913.

Maygrier et Schwab, Précis d'Obstétrique, Paris 1909.

Müller, Bei verschleppter Querlage Wendung oder Embryotomie? Korrespondierende Schweizer Ärzte. 1878.

Winckel, Handbuch der Geburtshilfe 1906. Bd. II. 3, Bd. III. 1.

Lebenslauf.

Der Verfasser, Theodor Karl Ludwig Gilbert Morell, wurde am 22. Juli 1886 zu Trais-Münzenberg in Oberhessen als Sohn des Lehrers Karl Morell und seiner Ehefrau Elise geboren. Bis zu seinem 14. Lebensjahre besuchte er die Volksschule seines Heimatsortes und verbrachte dann 2 Jahre auf der Präparandenanstalt zu Lich. Hierauf absolvierte er das Lehrerseminar zu Friedberg i. H. und bekam 1905 eine Lehrerstelle zu Bretzenheim bei Mainz übertragen. Ein Jahr später trat er in die Ober-Prima der Oberrealschule zu Giessen ein und bestand im Frühjahr 1907 die Maturitätsprüfung. Er bezog hierauf die Universität zu Giessen, ging dann nach Heidelberg, verbrachte alsdann ein Semester an der École de Médecine de Grenoble (Isère) und kehrte nach Heidelberg zurück, wo er auch das Vorexamen bestand. Das folgende Wintersemester (1909) war er an der Faculté de Médecine de Paris inscribiert, wo er in der Clinique d'accouchement Tarnier bei Professor Bar als stagiair beschäftigt war. Im Sommer 1910 ging er wiederum nach Heidelberg, um 2 Semester lang dort zu bleiben, und dann bezog er in seinem 9. Semester die Universität München, wo er am Schlusse des 10. Semesters das medizinische Staatsexamen ablegte.